Le Système Nerveux Cérébro Spinal

III. Morphologie du SNC :

A. La moelle spinale :

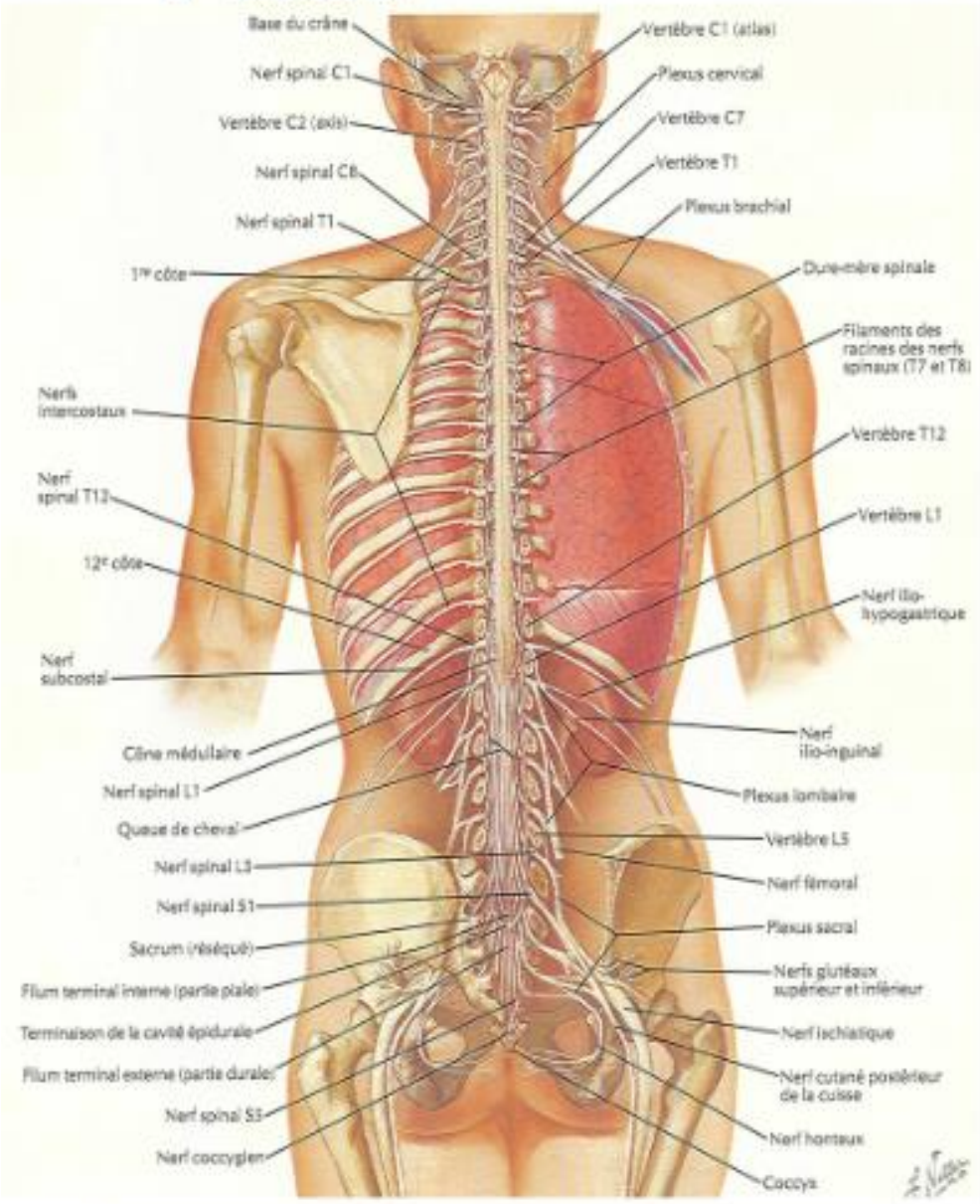

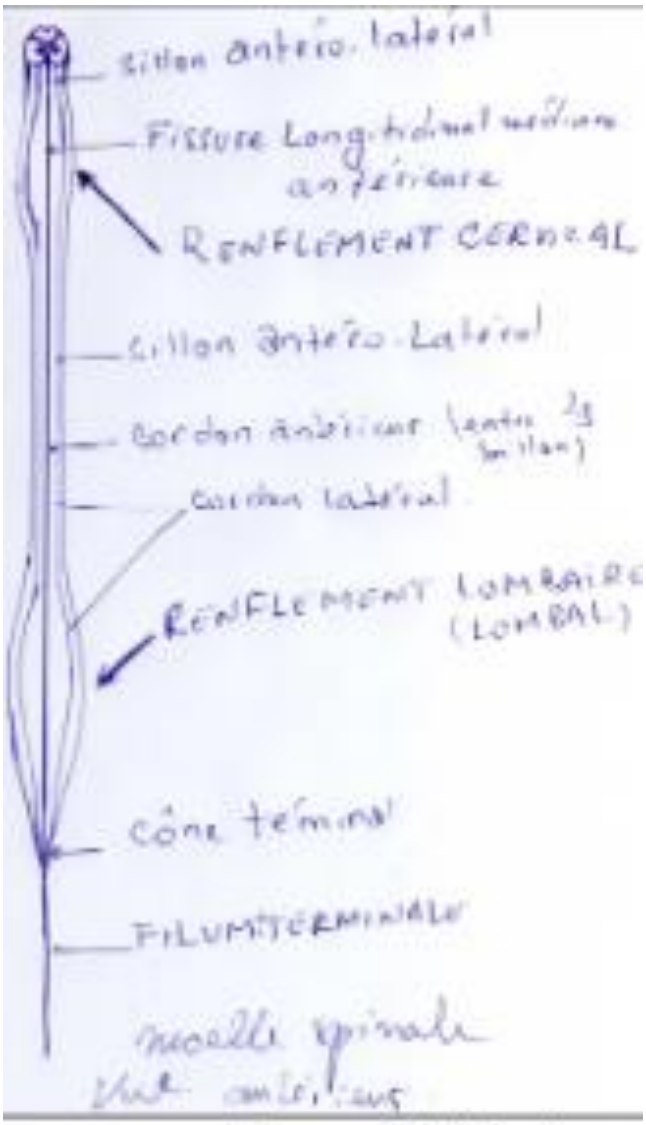
Sillon antéro. latéral
Fissure Longitudinal médian antérieure
RENFLEMENT CERVICAL
Sillon antéro-latéral
Cordon antérieur (entre 2 sillon)
Cordon latéral
RENFLEMENT LOMBAIRE (LOMBAL)
cône terminal
FILUM TERMINALE
moelle spinale